

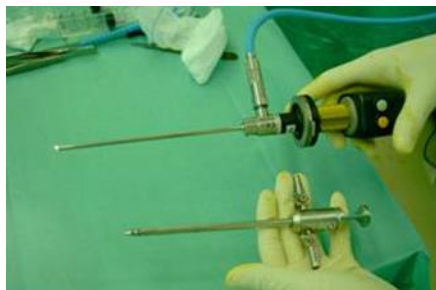関節鏡・肩・スポーツ整形外科（指導医：富 友宏ステファン、渡邊 沙織、中村 賢司）

（主に肩担当：中村 賢司、渡邊 沙織、膝担当：富 友宏ステファン）

* 関節鏡視下手術とは

近年、整形外科の手術においても侵襲（身体の負担）の少ない手術が求められており、その代表的な関節の内視鏡である関節鏡を用いた手術です。以前は通常のオープン手術で行われていた手術も、手術器具および技術の進歩によって、ますます多くの手術が関節鏡視下手術として行われるようになってきています。

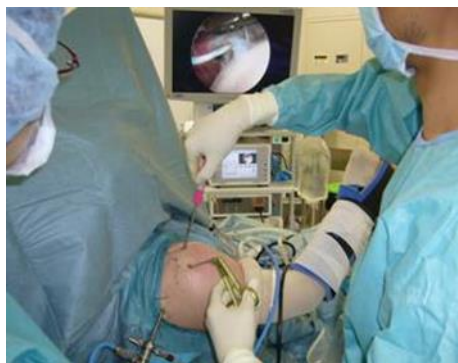関節鏡視下手術とは、各関節の周囲にわずか 6~7mm の皮膚切開を数個作り、この小さな出入口（ポータル）から細いカメラや手術器具を関節内に入れて行う手術のことです。関節鏡視下手術では、皮膚を切る大きさが劇的に小さいばかりでなく、関節周囲の健全な筋肉なども傷つけることなく手術が行えるため、術後の痛みが少なく、機能の回復が早いことが分かっています。当然、術後の傷も目立ちません。



関節鏡 上：径 4 mm・30 度鏡（カメラ） 下：外筒管

当科では、最新の関節鏡手術器具・設備を整え、あまり一般的には行われていない肩関節の関節鏡視下手術（鏡視下腱板修復術※1、鏡視下バンカート修復術※2 などを含めて、多数の関節鏡視下手術を関節鏡の専門医が行っています。

2022 年の 1 年間で行った関節鏡視下手術は、肩関節鏡視下手術が 145 件、人工肩関節置換術 20 件、膝関節鏡視下手術が 131 件、合計 296 件でした。



肩関節鏡視下手術（手術室）

* 主な肩関節疾患

肩腱板断裂※3、反復性肩関節脱臼（亜脱臼）※4、肩関節拘縮※5、投球障害肩※6 変形性肩関節症※7、腱板断裂性肩関節症※7

* 当院で行っている肩関節鏡視下手術

鏡視下腱板修復術※8、鏡視下バンカート修復術※2、鏡視下上方関節唇※9、靭帯修復術※9 鏡視下肩

関節授動術(関節包切離術)※10、鏡視下上方関節包再建術(大腿筋膜移植術)※11 人工骨頭置換術※12、人工肩関節置換術(リバーショルダーを含む)※12

* 膝関節鏡視下手術

2022年に当院で行った膝関節鏡視下手術は131件で、その内訳は、鏡視下半月板切除術および鏡視下半月板縫合術が73件、鏡視下前・後十字靭帯再建術が38件、その他(鏡視下滑膜切除術・鏡視下関節内遊離体摘出術・鏡視下ドリリング等)が20件となっています。

膝関節疾患では、膝の不安定感や痛みが生じる膝前・後十字靭帯断裂(多くはスポーツや事故で受傷する)に対しては鏡視下前・後十字靭帯再建術を行い、膝の引っかかり感や痛みが生じる膝半月板損傷に対しては、鏡視下半月板切除術および縫合術を、膝の腫れや痛みが生じる各種の関節炎に対しては、鏡視下滑膜切除術を積極的に行っています。

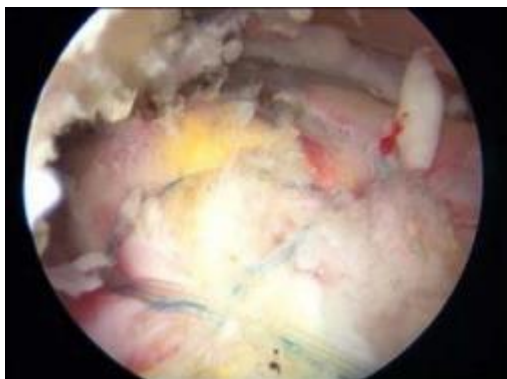
また、軟骨損傷に対しては、軟骨損傷部の骨を傷つけて軟骨組織下の骨髄を刺激し、軟骨様組織の再生を促進する方法(マイクロフラクチャー、ドリリング)、健全な膝関節組織から自分の軟骨組織を採取し、これを損傷部に自家移植する方法(モザイクプラスティ)、近年では、外傷性軟骨欠損症又は離断性骨軟骨炎(変形性膝関節症を除く)に対して、他に治療法がない場合に限り、患者さんの軟骨組織の一部を取り出して培養し(自家培養軟骨)、軟骨欠損部に移植する方法を行っています。

その他、鏡視下関節内遊離体摘出術なども行っています。

関節鏡視下手術件数は着実に増加しており、今後も増加傾向をたどると考えています。関節の周囲の組織を傷つけることなく、病変部のみをピンポイントで治療できる関節鏡視下手術の素晴らしさを患者さんに理解していただくとともに、より低侵襲で質の高い関節鏡視下手術を提供していくことが我々の使命と考えており、日々努力を重ねていきたいと思っています。

※1 鏡視下腱板修復術

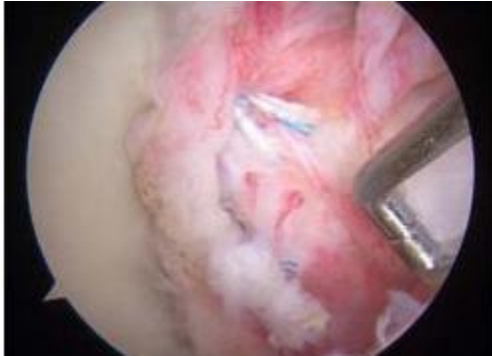断裂した腱板を、鏡視下に縫合(修復)します。肩周囲に4-5ヶ所のポータル(小さな皮膚切開)を作成し、腱板の断裂部の掃除、余分な骨の切除、腱板を縫合するためのスーチャーアンカー(糸のついた骨親和性樹脂等の小さなビス)の挿入、アンカー糸による腱板の縫合等を順に行い、断裂した腱板を修復します。入院期間はおおよそ3-4週間です。



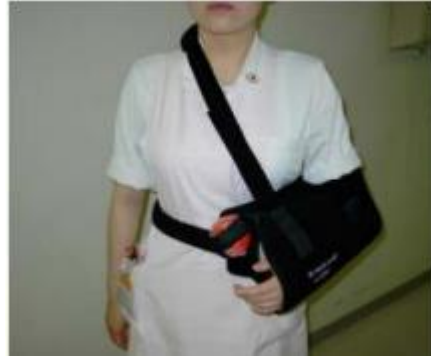関節鏡像 鏡視下腱板修復術

※2 鏡視下バンカート修復術

肩関節脱臼・亜脱臼で生じた靭帯の機能不全に対して、緩んだ靭帯を鏡視下に修復(再建)する手術です。糸だけでできた非常に小さなソフトアンカーを用いて、緩んだ靭帯を適度な緊張がかかるように修復します。ポータルは3ヶ所ほど作成します。入院期間はおよそ5-6日です。



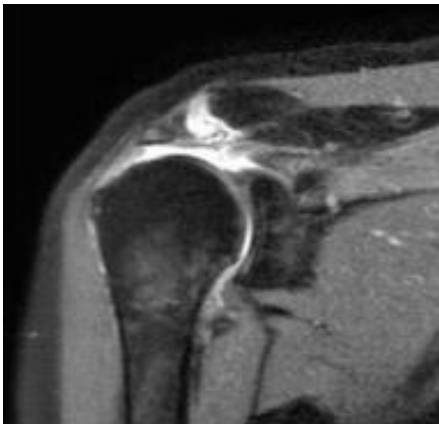関節鏡像：鏡視下バンカート修復術



術後の肩外転装具固定

※3 肩腱板断裂

腱板とは、肩を動かす深部にある筋肉の上腕骨付着部のことであり、棘上筋・棘下筋・肩甲下筋・小円筋の4つの筋の総称です。これらは加齢によって変性して断裂を起したり、スポーツや転倒による外傷で生じたりします。主な症状は、肩の痛みと挙上障害です。断裂した腱板は自然に治癒することはほとんどなく、保存治療で症状が軽快しない場合、根治療法として鏡視下腱板修復術が必要になります。



MRI像 右肩腱板断裂

※4 反復性肩関節脱臼(亜脱臼)

外傷により肩の脱臼を生じた時、肩の靭帯等が損傷し、肩の脱臼不安感や痛みが続くのが典型的な反復性脱臼です。これらに対しては、鏡視下バンカート修復術等の靭帯修復術が必要です。しかし、明らかな脱臼や大きな外傷がなくても、肩の靭帯や関節唇が損傷されることがあり、レントゲンやMRIで明らかな病変が認められなくても、肩の不安定症(亜脱臼等)になっていることがあります。この場合、肩の痛みやずれるような違和感が続きます。これらを正確に診断するには、肩の専門医の診察が必要です。また、これらの病態に対しても、鏡視下肩関節唇・靭帯修復術等が必要になることが多々あります。

※5 肩関節拘縮

いわゆる五十肩が悪化・難治化した状態のことで、肩関節が固くなり、動きにくくなり、かつ痛みを生じている病態です。五十肩とは一般的に、特に誘因はなく 40 代、50 代 の人が肩の痛みと可動域制限を生じる病態のことですが、ほとんどは保存治療（体操、投薬、注射、温熱療法、物理・理学療法）で時間の経過とともに改善します。しかし中には、1 年以上を経ても強い痛みと可動域制限が残存する場合があります。これらの難治性の肩関節拘縮に対しては、患者さんの生活環境や仕事、ニーズを考慮し、鏡視下肩関節授動術（肩がよく動くようにする手術）を行うことがあります。また、肩関節拘縮は肩周囲の骨折等の外傷後に生じることもあります。

※6 投球障害肩

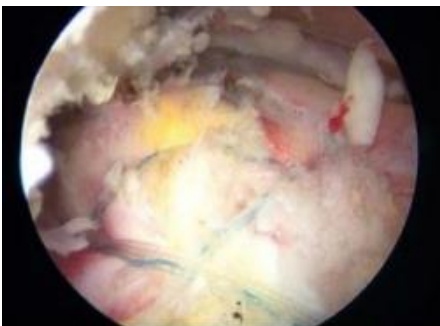
投球だけに限らず、腕を頭の横で回す動作（オーバーヘッド動作）を行うスポーツ（野球、ソフトボール、テニス、バレーボール、剣道、投てき競技など）で生じる病態です。繰り返しのオーバーヘッド動作で生じることが多いですが、一回の強い負荷で負傷することもあります。症状は、オーバーヘッド動作での肩の痛みですが、ひどくなると日常生活の動作でも痛みを生じます。不安定感や引っかかり感を自覚することもあります。この病態も肩の専門医でないと正確に診断することが難しく、多くの症例で上方関節唇（SLAP 病変）および靭帯損傷があり、時には腱板断裂を合併していることもあります。治療としては、一定期間のリハビリ等の効果がない場合、鏡視下上方肩関節唇・靭帯修復術等を行います。

※7 変形性肩関節症・腱板断裂性肩関節症

主に加齢性の変性疾患として生じる病態です。肩関節を構成する軟骨・骨・関節包（靭帯）・腱板等が変性をきたし、肩関節機能が低下します。症状は痛み、可動域制限、挙上障害、筋力低下などです。治療として、投薬・物理療法・注射・リハビリ等の保存治療がまず行われますが、改善しない場合、人工骨頭置換術や人工関節置換術（リバーシヨルダーを含む）、鏡視下上方関節包再建術（大腿筋膜移植術）等が行われます。

※8 鏡視下腱板修復術

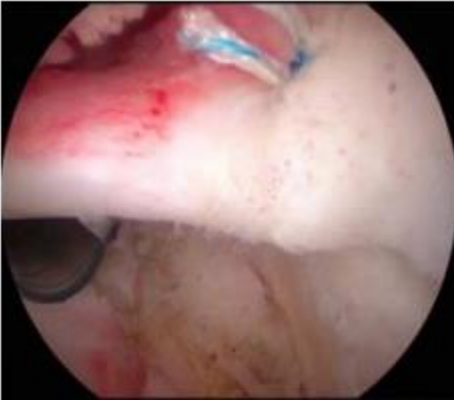断裂した腱板を、鏡視下に縫合（修復）します。肩周囲に 4-5 ヶ所のポータル（小さな皮膚切開）を作成し、腱板の断裂部の掃除、余分な骨の切除、腱板を縫合するためのスーチャーアンカー（糸のついた骨親和性樹脂等の小さなビス）の挿入、アンカー糸による腱板の縫合等を順に行い、断裂した腱板を修復します。入院期間はおよそ 3-4 週間です。



関節鏡像 鏡視下腱板修復術

※9 鏡視下上方関節唇・靭帯修復術

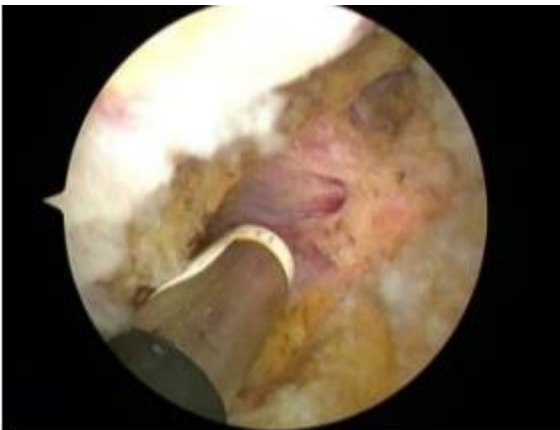投球障害肩、すなわち上方関節唇（SLAP 病変）や中関節上腕靭帯（MGHL）損傷に対して行われる手術です。これらには、いわゆる Minor Instability（微小な不安定症）と呼ばれる病態が含まれます。3-4ヶ所のポータルを作成し、鏡視下に剥離した上方関節唇や緩んだ靭帯を、先ほど記述した特殊なソフトアンカーを用いて修復します。入院期間はおよそ5-6日です。



関節鏡像：鏡視下上方肩関節唇修復術

※10 鏡視下肩関節授動術（関節包切離術）

難治性の肩関節拘縮に対して行われる、「肩がよく動くようにする手術」です。拘縮の原因である硬くて分厚くなった関節包を、鏡視下に切離して関節包を拡大します。この手術を行うことで、可動域制限を改善するとともに、強い痛みを劇的に軽減する効果もあります。手術直後から、肩の夜間痛が消失し、楽に睡眠がとれるようになる場合も多くあります。肩関節拘縮に対しては、保存治療が第一選択肢ですが、長く続く痛みや挙上障害に対しては、この手術も状況に応じて選択肢となります。入院期間は、およそ1週間です。

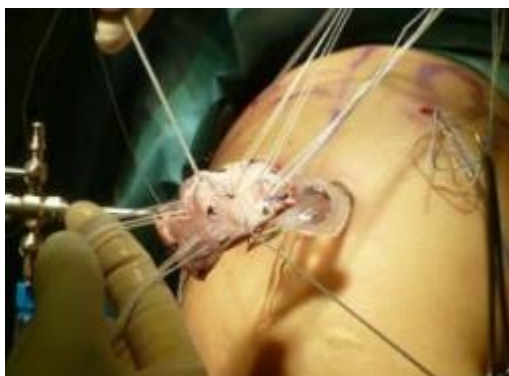

関節鏡像 鏡視下肩関節授動術（関節包切離術）

※11 鏡視下上方関節包再建術（大腿筋膜移植術）

広範囲腱板断裂や腱板断裂性肩関節症に対して、鏡視下腱板修復術と併用して行われる手術です。断裂して高度に引き込まれた腱板を無理に引っ張らずに、その代わりに上方の関節包を作り直して、肩関節がうまく動くようにバランスを改善することを目的とした手術です。ひどい腱板断裂症例であってもこ

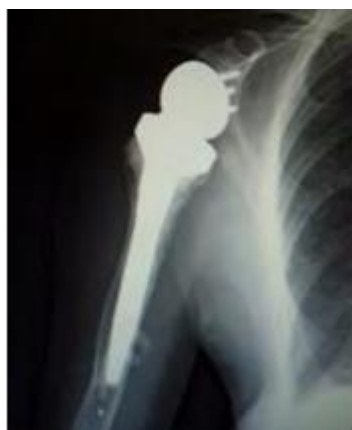の手術を行うことで、バイオメカニクスの的に肩関節機能が向上することが、肩関節のモデルを使った研究で明らかになっています。入院期間は、およそ 4 週間です。



鏡視下上方関節包再建術大腿筋膜の関節内への挿入時

※12 人工骨頭置換術・人工肩関節置換術（リバースショルダーを含む）

進行した変形性肩関節症・腱板断裂性肩関節症、あるいは上腕骨頭壊死（骨組織が血流不全になること）などに対して行われる手術です。この手術は、関節鏡視下手術ではありません。平成 26 年春より、日本でも人工肩関節置換術の特殊型であるリバースショルダーを行うことができるようになり、当院でも現在までに 2 例のリバースショルダー手術を施行し、経過は良好です。肩が自力で挙上できなくなった進行した肩の変性疾患症例でも、リバースショルダー手術を行うことで自動挙上が可能になる場合があります。今後もそのような病態の患者さんに対しては、手術の適応をしっかりと判断して、必要であればリバースショルダー手術を行っていきます。入院期間は、2-3 週間です。



術後レントゲン（リバースショルダー）